STANFORD UNIV. MAR 8 1938 LIBRARY

Erfahrungen über Anastomosen zwischen Gallesystem und Magen-Darmtraktus.

Lane Medical Library

INAUGURAL-DISSERTATION

zur

Erlangung der Doktorwürde

einer

Hohen Medizinischen Fakultät

der

Ruprecht-Karls-Universität zu Heidelberg

vorgelegt von

ERIKA GLASER
aus Ludwigshafen a. Rh.

1937

Buchdruckerei Heinrich Fahrer, Heidelberg-Handschuhsheim

Gedruckt mit Genehmigung der Medizinischen Fakultät
der Universität Heidelberg

Dekan: Professor Dr. C. Schneider.
Referent: Professor Dr. Zukschwerdt.

1937.

Erfahrungen über Anastomosen zwischen Gallesystem und Magen-Darmtraktus.

Bei den verschiedensten Formen der Erkrankungen der Gallenwege ergaben sich im Laufe der Zeit neue chirurgische Möglichkeiten. Neben den gebräuchlichsten Eingriffen an den Gallenwegen, unter denen die einfache Cholecystektomie die häufigste ist, können manchmal auch andere Eingriffe zur Anwendung kommen, wenn die einfachen Operationen nicht mehr zum Ziele führen. Von den Anzeigen, die zu den verwickelteren Eingriffen Anlaß geben, und die im Laufe der Arbeit an Hand der einzelnen Eingriffe besprochen werden, ist die dringendste der lebensgefährliche Galleverschluß. Falls dieser nicht beseitigt werden kann — beim Stein schafft in der Regel die Entfernung normale Verhältnisse — haben sich zwei grundsätzlich verschiedene Möglichkeiten herausgebildet:

1. die Drainage nach außen und
2. die Anastomose mit dem Magendarmkanal.

Nach allen Erfahrungen sind die Ergebnisse der Drainagen nach außen weit schlechter als die der Anastomosen. Deshalb werden diese in letzter Zeit bevorzugt.

Die drei typischsten Anastomosen sind:

die Cholecystogastrostomie,
die Cholecystoduodenostomie und
die Choledochoduodenostomie in ihren verschied. Formen

in Bezug auf die Anwendung besonders der beiden erstgenannten Operationen ist die Einstellung der einzelnen Chirurgen verschieden.

Die Cholecystoduodenostomie, die im Jahre 1884 zum ersten Male von Riedel und Sprengel ausgeführt wurde, wird besonders von Kocher und Bernhard der Cholecystogastrostomie vorgezogen. Mit Recht vertritt Bernhard die Meinung, daß jene am meisten den physiologisch-anatomischen Verhältnissen entspricht. Da die Hauptgefahr bei diesen Eingriffen in der aufsteigenden Infektion und in der hierdurch entstehenden Cholangitis besteht, gilt es diese so weit als möglich zu vermeiden. Durch die nach diesen Eingriffen häufige Sub- oder Anacidität des Magensaftes wird die Vernichtung der Bakterien im Duodenum verhindert. Dadurch entsteht leicht bei gleichzeitiger Stauung eine aufsteigende Infektion der Gallenwege. Diesen Nachteil schreibt man besonders der Cholecystoduodenostomie zu. Nach den röntgenologischen Untersuchungen Bernhards fand sich in der Hälfte der Fälle ein Uebertreten von Bariumbrei in die Gallenwege. Die Gefahr der Nahtinsuffiziens bei der Cholecystoduodenostomie ist nach Bernhard gering. Die Cholecystogastrostomie, die von Kehr bevorzugt wurde, soll eine geringere Infektionsmöglichkeit haben. Ferner läßt sich nach Ansicht ihrer Verfechter der Pylorusteil des Magens am leichtesten an die Gallenblase anlegen und die Naht wegen der dicken Wandung leichter und exakter ausführen. Mit Recht verwirft Kehr die Anastomose zwischen Querkolon und Gallenblase, da die Galle im Endteil des Darms keine Wirkung mehr hat und die Infektionsmöglichkeit eine größere ist. Röntgenologisch wird auch bei der Cholecystogastrostomie das Uebertreten von Bariumbrei in die Gallenblase beobachtet (Enderlen). Neben diesen beiden Operationen ist die Choledochoduodenostomie, die 1888 von Riedel zum ersten Mal angewandt wurde, ein häufig ausgeführter Eingriff. Hierbei besteht die Gefahr, auf die Kehr schon hinwies, und die von Bernhard bestätigt wird, daß eine zu hoch angelegte Anastomose zur Bildung eines retroperitonealen Blindsacks des Choledochus führt. Hierdurch kann es in diesem Blindsack zur Bildung von Steinen oder zur Entzündung kommen. Daher muß die Anastomose möglichst tief angelegt werden, um den Blindsack möglichst klein zu gestalten. Der Vorteil dieser Operation liegt nach Flörcken darin, daß man die Wunde bis auf eine geringfügige Drainage schließen kann und Gallerückfluß, sekundäre Gangstenose und Gallenfistel vermieden werden können.

An der Heidelberger Chirurgischen Klinik haben die Anastomoseoperationen in der mannigfachsten Art Anwendung gefunden. Außer den drei soeben besprochenen Eingriffen wurden in unserer Klinik bei besonderen Anzeigen die

Cholecystojejunostomie,
Choledochogastrostomie,
Cystikoduodenostomie,
Hepaticogastrostomie und
Hepaticoduodenostomie

ausgeführt, von deren Ergebnisse noch berichtet werden soll. Die Anzeigen zum Eingriff waren:

Entzündliche Verhärtung und Carcinom des Pankreas. Benigne und maligne Strikturen sowie Verödung der großen Gallengänge.

In Folgendem sollen die einzelnen Eingriffe besprochen werden, wie sie an unserer Klinik zur Anwendung kamen. In der Zeitspanne von 1919—1935 wurden insgesamt 72 Anastomoseoperationen vorgenommen. Die Verteilung ist folgendermaßen:

Tabelle 1.

Operationen	Anzahl der Fälle
Cholecystogastrostomie	42
Cholecystoduodenostomie	5
Cholecystojejunostomie	7
Choledochogastrostomie	2
Choledochoduodenostomie	7
Cystikoduodenostomie	1
Hepaticoduodenostomie	7
Hepaticogastrostomie	1

Die Häufigkeit der Operationen auf die einzelnen Kalenderjahre zeigt Tabelle 2.

Tabelle 2.

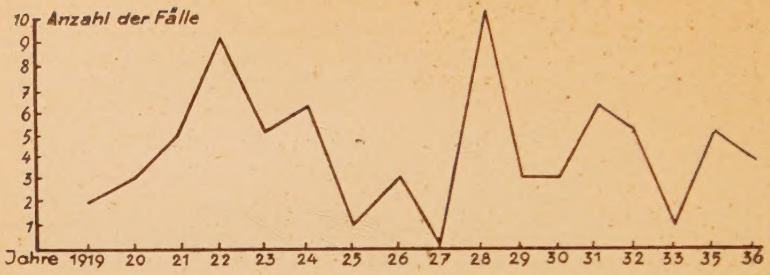

Eine Erklärung für die Schwankungen in den verschiedenen Jahren konnte nicht gefunden werden.

Die nächstfolgende Tabelle 3 bezieht sich auf das Lebensalter bei Vornahme der Operation.

Tabelle 3.

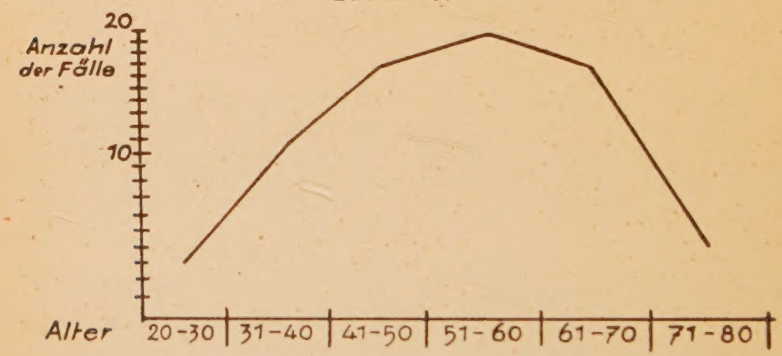

Aus der Tabelle geht hervor, daß der Höhepunkt zwischen dem 50. und 60. Lebensjahr liegt. Der Grund dafür liegt in der Häufigkeit der Tumoren in diesem Alter und an der Abnahme der Bevölkerung in höheren Lebensaltern.

Die 4. Tabelle beweist auch für unsere Klinik die allgemeinbekannte Feststellung, daß das weibliche Geschlecht häufiger an Gallenleiden erkrankt, als das männliche.

Tabelle 4.

Geschlecht	Anzahl der Fälle
männlich	31 = 43%
weiblich	41 = 57%

Die an unserer Klinik am häufigsten ausgeführte Operation ist die Cholecystogastrostomie mit insgesamt 42 Fällen. Die Anzeigen, die zu diesem Eingriff Anlaß gaben, verteilen sich folgendermaßen:

Pankreastumor 17.

Davon sind: 6 sichere Carcinome,
1 Cystadonom,
8 Tumoren fraglicher Natur,
2 chronische Pankreatitis.

Papillentumor 10.

Davon sind: 8 sichere Carcinome,
2 Tumoren fraglicher Natur.

Gallenblasen- bzw. Gallengangscarcinome 8.

Choledochustumoren 6.

Davon sind: 3 sichere Carcinome,
3 Tumoren fraglicher Natur.

Lebercarcinom 1.

Ueberwiegend hierbei sind die krankhaften Veränderungen am Pankreas und an der Papilla vateri. Erst an 2. Stelle kommen die Krankheiten der Gallenblase und Gallengänge. In einer großen Anzahl der Fälle fanden wir 2 Krankheitsbilder kombiniert vor, sodaß es nachträglich nur schwer zu entscheiden war, welche Erkrankung die primäre war. Papillen- und Pankreastumor bestanden in 4 Fällen zusammen. Es war anzunehmen, daß das Papillencarcinom das Primäre war und das Pankreas erst sekundär durchwachsen wurde. Choledochus- und Pankreastumor zusammen wurde zweimal beobachtet. Davon war das eine ein sicheres Carcinom. Von 3 weiteren Kranken mit Gallenblasencarcinom fand man einmal gleichzeitig eine Leberinsuffiziens, einmal Metastasen in der Leber mit Schrumpfgallenblase und einmal Leber- und Netzmetastasen. Choledochusverschluß durch Tumorbildung wurde bei 6 Kranken beobachtet. Der Nachweis des Vorliegens eines Carcinoms konnte naturgemäß nicht in allen Fällen histologisch erbracht werden. Im Ganzen hatten von 42 Kranken 26 ein sicheres Carcinom, das auch durch den Operationsbefund bestätigt wurde. Bei den übrigen 16 Kran-

ken konnte eine sichere Diagnose nur in 3 Fällen gestellt werden. Zweimal klärte die Operation die Diagnose. Den Symptomen entsprechend handelte es sich um die Differenzialdiagnose Tumor oder Entzündung. Der Operationsbefund sprach für letztere. Eine Kranke lebt jetzt 9 Jahre noch nach dem Eingriff. Damit ist ausgeschlossen, daß es sich um ein Carcinom gehandelt hat. Der 3. Kranke starb nach der Operation infolge einer Cholangitis. Man glaubte auch hier zunächst an ein Carcinom, aber der Obduktionsbefund ergab die seltene Diagnose eines Cystadenoms des Pankreas. Der Tumor hatte einen Choledochusverschluß mit schwerem Ikterus verursacht, ähnlich wie ein Carcinom. Außerdem fand sich ein hämorrhogisches Oedem der Lungen- und Nierenverfettung. Die übrigen 13 Kranken hatten Geschwülste, die auch bei der Operation nicht völlig geklärt werden konnten. Von denen, die entlassen werden konnten, kam auf Anfragen teils keine Antwort, teils die Nachricht von ihrem Tode. So ist anzunehmen, daß in dem größten Teil der Fälle eine bösartige Geschwulstform vorgelegen hat.

Von unseren 42 Kranken hatten 10 neben dem Tumor noch eine Cholelitiasis mit Cholecystitis. Das bestätigt die Beobachtung, daß sehr oft Steine Anstoß zur Tumorbildung sind. Die Art des Verschlusses ist ausschlaggebend für die Prognose der Erkrankung. Sobald eine Geschwulst den Verschluß der Gallengänge bewirkt, gleichgültig dabei, ob gut- oder bösartig, wird sie lebensbedrohend. So ist immer die Operation angezeigt. Der weitere Verlauf, nach Vornahme der Umgehungsoperation, ist vom Charakter des Tumors abhängig. Beim Carcinom kann der Eingriff naturgemäß nur vorübergehend nützen.

Es soll nun über die Ergebnisse der 42 Kranken mit Cholecystogastrostomie berichtet werden. 18 Kranke starben im Anschluß an die Operation. Die Begründung liegt in den zur Operation führenden Ursachen. Bei 16 Kranken war mit Sicherheit ein Carcinom feststellbar. Hierdurch erklärt sich die hohe Mortalitätsziffer. Einmal war der Choledochusverschluß durch ein Cystadenom des Pankreas bedingt. Bei einem Kranken fand sich eine chronische Pankreatitis und Cholecystitis mit Steinen, die zu einer Leberinsuffiziens geführt hatte. Auch hier wurde vor der Operation das Vorliegen eines Carcinoms angenommen und erst beim Eingriff die entzündliche Natur der Pankreasveränderung erkannt.

Die Todesursachen waren:

Kreislaufschwäche und schwere Herzstörungen	5 Pat.
Cholämie und Blutungen	8 Pat.
Peritonitis	3 Pat.
Urämie	1 Pat.
Pneumonie mit Pleuraempyem	1 Pat.

Die Cholämie mit ihren Folgen gemeinsam mit den Kreislaufstörungen ist die häufigste Todesursache. Die an Cholämie Verstorbenen zeigten neben der Blutungsneigung das typische Krankheitsbild: Pulsverlangsamung, psychische Störungen bis zur Somnolenz und Delierien. Mit der Cholämie ist häufig eine Leberinsuffiziens durch Parenchymschädigung verbunden. Auf die bereits geschädigte Leber wirkte eine Narkose besonders ungünstig.

Die Kreislaufschwäche bei 6 Kranken genügte, um bei dem geschwächten Allgemeinzustand den Tod zu verursachen. Einmal mußte der ungünstige Ausgang einer Mitralinsuffiziens zur Last gelegt werden. Fast stets sind die allgemeinen Schädigungen im Organismus so weitgehend, daß das Hinzutreten einer Kreislaufschwäche nur die letzte Ursache darstellt. Als Beispiel sei ein Obduktionsbefund angeführt, der ohne weiteres die schweren Schädigungen eines solchen Kranken erklärt: Außer gelber Leberatrophie und Degeneration der Niere wurde Hämatothorax Dilatation beider Herzkammern und Struma diffusa kolloides festgestellt.

Auch das Alter spielt gerade bei dem Zustandekommen der Kreislaufschwäche eine bedeutende Rolle. Es ist erklärlich, daß ein jugendlicher Organismus widerstandsfähiger ist als ein älterer. Außer einem haben alle Kranken, die an einer Kreislaufschwäche starben, bereits das 50. Lebensjahr überschritten, ein Kranker war über 60 Jahre alt. Die übrigen Sterbefälle verteilen sich auf Peritonitis (3), Pneumonie (1) und Urämie (1). Die Peritonitis war stets auf eine Nahtinsuffiziens zurückzuführen. Diese ist bei der Brüchigkeit der Gewebe durch das Carcinom und die Cachexie erklärt. Urämie wird nach allen Eingriffen am Gallesystem gelegentlich beobachtet. Man nimmt an, daß es sich um eine reflektorisch zustande gekommene Störung der Urinsekretion handelt. Auch in unserem Falle ist diese Erklärung die nächstliegende. Alle diese Kranken überlebten die Operation durchschnittlich nicht länger als 6 Tage.

Von den 42 Kranken, die zur Operation kamen, verließen 24 teils gebessert, teils ohne Besserung ihres Allgemeinbefindens die Klinik. Sie alle bekamen Fragebogen zugesandt. Von 16 Kranken kam keine Nachricht, sodaß angenommen werden muß, daß wohl der größte Teil von ihnen inzwischen gestorben ist, da bei den meisten ein Carcinom die Anzeige zum Eingriff abgab.

Von dem Schicksal der übrigen 8 Kranken kann Näheres berichtet werden. 7 sind im Laufe der Zeit an den Folgen ihrer Krankheit gestorben. Sie haben die Operation durchschnittlich um gut 5 Monate überlebt. Die Ursachen zum Eingriff bestanden in:

1. Pankreaskopftumor (beim Eingriff Annahme entzündlicher Natur) Hydrops des gesamten Gallengangssystems, Steine in der Gallenblase.
2. Pankreascarcinom mit Steinen in der Gallenblase.
3. Pankreaskopfcarcinom.
4. Papillencarcinom mit Steinen.
5. Pankreaskopfcarcinom.
6. Pankreaskopf- und Papillencarcinom.
7. Pankreascarcinom mit Choledochusverschluß.

6 von 7 Kranken litten sicher an bösartigen Geschwülsten. Bei dem einen Kranken, bei dem beim Eingriff entzündliche Veränderungen des Pankreas angenommen worden war, legt der bald darauf erfolgte Tod die Vermutung nahe, daß es sich um einen Tumor gehandelt hatte. Das Schicksal dieser 7 Kranken gestaltete sich folgendermaßen:

3 konnten sich nicht mehr recht von dem Eingriff erholen, sie waren dauernd bettlägerig und verfielen zusehends. Bei allen 3 dürfte die Cachexie infolge des Tumors als Todesursache gelten. 1 Kranker hatte noch nach der Operation Fieber, Ikterus und Kolikanfälle, ein anderer litt noch an starkem Ikterus, verbunden mit quälendem Juckreiz. Ein dritter klagte über Ikterus mit Fieber. Bei allen Kranken, bei denen der Ikterus nach dem Eingriff nicht verschwand, lag ein Carcinom vor. Als Ursache des Weiterbestehens von Ikterus, Koliken und Fieber gibt Flörken die zurückgebliebene und die durch Rückfließen von Darminhalt neu entstandene Cholangitis an. Diese soeben geschilderten Beschwerden unserer 7 Kranken traten meist nicht unmittelbar nach der Operation auf, sondern erst bei weiterem Wachstum des Tumors. Ein Kranker wurde eine kurze Zeit ohne deut-

lichen Erfolg bestrahlt, ein anderer nahm zunächst an Gewicht zu, bis Appetitlosigkeit und nach und nach andere Anzeichen der Cachexie hinzutraten. Ein Kranker zeigte Appetitlosigkeit und starke Gewichtsabnahme. Die Todesursache liegt bei allen diesen Kranken in ihren ursprünglichen Leiden, dem Carcinom.

Ein Kranker überlebte die Cholecystogastrostomie bis heute. Aeußerer Umstände halber konnte er nicht nachuntersucht werden. Der Kranke war damals 51 Jahre alt und wurde unter Pankreatitisverdacht bei Gallenstein mit den typischen Beschwerden in unsere Klinik eingewiesen. Die Cholecystogastrostomie wurde im September 1926 ausgeführt. Es fand sich ein harter infiltrierter Pankreaskopf bei gestauter Gallenblase ohne Gallensteine. Auf Grund des Operationsbefundes glaubte man zunächst die Diagnose eines Carcinoms bestätigt. Der weitere Verlauf beweist den Irrtum dieser Annahme. Es folgt hieraus die Berechtigung der Umgehungsoperation in besonderem Maße. Es ist beim Eingriff selbst häufig nicht mit Sicherheit zu entscheiden, ob es sich um einen Tumor oder um eine Entzündung handelt. Das heutige Befinden des Kranken ist durchaus gut. Bei gutem Appetit blieb das Gewicht des Patienten dasselbe. Da er über erhebliche Verdauungsschwierigkeiten zu klagen hatte, wurde eine medicamentöse Behandlung mit Pankreassubstanz durchgeführt, die er heute noch fortführt. Dabei fühlt sich der Kranke außerordentlich wohl und kann nahezu alles essen und trinken.

Fassen wir die Ergebnisse der Cholecystogastrostomie zusammen, so haben wir von 42 Operierten 1 überlebenden Kranken. Die große Zahl der Todesfälle macht zunächst einen erschreckenden Eindruck. Blickt man jedoch auf die zum Eingriff zwingenden Grundleiden zurück und berücksichtigt man den Zustand der Kranken bei der Operation, so ist die hohe Mortalität bei diesem Eingriff ohne weiteres verständlich. Sämtliche Kranke, bei denen ein Carcinom die Ursache zum Eingriff abgab, sind naturgemäß gestorben. Trotzdem hat der Eingriff auch hier seine Berechtigung, da er doch geeignet war, in einer großen Zahl zumindest eine vorübergehende Besserung herbeizuführen. Vor allen Dingen ist es fast stets gelungen, den Ikterus mit seinen für die Kranken besonders quälenden Folgen (Juckreiz), wenigstens vorübergehend zu beseitigen.

Zeitpunkt des Beginns der Erkrankung und der subjektiven Beschwerden bei diesen 42 Cholecystogastrostomien: auf Grund des einheitlichen Krankheitsbildes bei unseren 25 Kranken mit histologisch nachgewiesenem Carcinom ist es gerechtfertigt, über die Beschwerden dieser Fälle zu berichten. 3 Kranke ausgenommen, bei denen nähere Angaben fehlen, liegt der erste Beginn der Erkrankung durchschnittlich 2 Jahre zurück. Die charakteristischen Zeichen, wie Ikterus mit Hautjucken, Appetitlosigkeit, Abmagerung und Kräfteverfall sind mehr oder weniger vorhanden. Die Häufigkeit der Zeichen geht aus Tabelle 5 hervor.

Häufigkeit der Krankheitssymptome bei den Carcinomkranken.

Tabelle 5.

Ikterus	22 = 91,7%
Hautjucken	9 = 37,5%
Appetitlosigkeit . . .	7 = 29,2%
Abmagerung	12 = 50 %

Bei fast allen Kranken ist Ikterus das hauptsächliche Symptom. Hautjucken als eine Begleiterscheinung spielt in unseren Fällen zahlenmäßig keine große Rolle, ist aber bei den Kranken, die darunter leiden, ein quälendes Symptom. Die Abmagerung ist in gut der Hälfte der Fälle vorhanden. Das Auftreten des Ikterus liegt zwischen 3 Tagen und 5 Monaten zurück. Eine Kranke hatte seit 14 Jahren Anfälle von Gelbsucht. Sie war offenbar durch Steine bedingt, zu denen jetzt ein Carcinom gekommen ist. Im Durchschnitt bestand die Gelbsucht 1 Monat vor Aufnahme in die Klinik. Bei den Kranken von Pallin mit Carcinom des Ductus choledochus schwankt der Beginn des Ikterus zwischen 2½ Wochen und 9 Monaten.

Wie Tabelle 6 zeigt, spielt das Fieber bei unseren Fällen keine allzugroße Rolle. Es ist meistens vorhanden beim Bestehen einer Cholangitis.

Tabelle 6.

Febril oder subfebril	4 = 16,7%
normale Temp. . .	20 = 89,3%

Das Fehlen von Temperatursteigerungen bei den meisten der Kranken stimmt ebenfalls mit den Feststellungen Pallins überein, der $^2/_3$ normale und $^1/_3$ febrile Temperaturen feststellte. Bei der Mehrzahl der Kranken bestanden keine, oder nur sehr leichte Schmerzen (Tabelle 7). Diese Tatsache ist differentialdiagnostisch wichtig gegenüber der Entzündung und dem Steinleiden. Nach Pallin kann man von der Heftigkeit der Schmerzen einen Rückschluß ziehen auf die Lokalisation des Krebses. Liegt das Carcinom mehr an oder unterhalb der Vereinigung der Gallengänge, so ist der Schmerz mehr kolikartig, nicht aber, wenn das Carcinom im Ductus hepaticus liegt.

Tabelle 7.

Intensität der Schmerzen bei den Carcinomkranken.

Schmerzen leichter Art . . .	7 = 29,2%
Koliken	6 = 25 %
Ikterus ohne Schmerzen . . .	6 = 25 %
Ikterus mit Koliken	4 = 16,7%
Mattigkeit	1 = 41 %

Am Schluß sei eine besonders typische Beobachtung angeführt. Eine 38jährige Frau kommt mit folgenden Beschwerden zu uns in die Klinik. Sie hat seit 1 Jahr Magenbeschwerden, verträgt keine fetten Speisen mehr und klagt seit einem Monat über Schmerzen, die nach der Schulter ausstrahlen. Sie hat in den letzten 2 Monaten 12 Pfund an Gewicht abgenommen, hat keinen Appetit, aber viel Durst. Seit langer Zeit besteht eine mehr oder weniger ausgebreitete Gelbsucht, die langsam an Intensität zugenommen hat. Die Untersuchung ergab einen höckerigen Tumor in der Gallenblasengegend. Die dann 1928 vorgenommene Operation ergab die Diagnose Gallenblasencarcinom mit Leber- und Netzmetastasen. Histologisch handelt es sich um ein Zylinderepithelzellencarcinom. Die Kranke überstand die Operation und wurde mit gut geheilter Wunde 14 Tage nach der Operation nach Hause entlassen.

Nach Pallin bedrohen die Komplikationen der Geschwülste in der Nähe der Gallengänge den Kranken oft mehr durch ihren Sitz als durch ihre Art. Auf Grund der Mitteilungen im Schrifttum (Pallin) ist die frühzeitige Vornahme des Eingriffs notwendig. Das Fehlen der Schmer-

zen zu Beginn der Erkrankung läßt die Kranken den Arzt meist zu spät aufsuchen. Nach Pallin darf Ikterus nicht länger als 3 Wochen bestehen, ohne häufig nicht mehr rückgängig zu machende Folgen zu verursachen.

Im weiteren Verlauf soll über die subjektiven Beschwerden der 17 Kranken berichtet werden, bei denen ein Carcinom nicht mit Sicherheit festgestellt werden konnte. Im Durchschnitt erkranken die Patienten 8½ Monate vor der Operation. Vergleicht man diese Zahl mit dem Durchschnitt der Zeit seit dem Krankheitsbeginn bei den sicheren Carcinomfällen, so kann man feststellen, daß jener um 14 Monate früher liegt. Die Symptome waren bei beiden annähernd gleich.

Tabelle 8.

Von 16 Patienten hatten:

Ikterus	16 = 100 %
Hautjucken	5 = 31,3%
Appetitlosigkeit . . .	5 = 31,3%
Gewichtsverlust . . .	7 = 43,7%

Von 17 Kranken sind 16 bald gestorben. Mit Wahrscheinlichkeit lag bei ihnen also auch ein Carcinom vor. Wenn die Beschwerden immer durchschnittlich länger dauerten als bei den sicher gestellten Carcinomen, so liegt es daran, daß hier häufig gleichzeitig Gallensteine vorlagen. Es war schwer zu erkennen, wann zum ersten Mal die Beschwerden auf einen Tumor zu beziehen waren. Die Differentialdiagnosen zwischen Tumor und Stein ist nicht immer leicht. Jedoch spricht konstanter Ikterus, afebrile Temperatur, Fehlen von Schmerzen, erweiterte Gallenblase für Tumor — und wechselnder Ikterus, unregelmäßige, oft febrile Temperatur, Schmerzen und Fehlen eines Gallenblasentumors für Stein. Neuere Untersuchungen ergaben als Ursache eines zunächst einem Tumor zugeschriebenen Ikterus häufig das Vorliegen einfacher entzündlicher Schwellungen des Pankreas. Die oben beschriebene Mitteilung bestätigt diese Ansicht. Das Bestehenbleiben des Ikterus nach der Operation spricht mit großer Wahrscheinlichkeit für das Vorliegen eines Carcinoms.

Gegenüber den 42 Cholecystogastrostomien wurden an unserer Klinik nur 5 Cholecystoduodenostomien ausgeführt. Dagegen berichtet Bernhard über 44 Cholecystoduodenostomien bei 13 Cholecystogastrostomien. Die

Cholecystoduodenostomien, die meist dann angewandt werden, wenn sich die Gallenblase nicht bequem an den Magen anlegen läßt, hat in unseren Fällen folgende Anzeige:

1. Carcinom des Choledochus,
2. Carcinom des Magens mit Metastasen im Pankreas und in den Gallengängen,
3. Choledochusverschluß durch Pankreaskopftumor,
4. Pankreaskopfcarcinom,
5. Cholelitiasis, Stein im Ductus cysticus nach vorangegangener Ektomie der Gallenblase.

Zusammengefaßt ist die Operation besonders dann am Platze, wenn Hindernisse in oder um den Choledochus da sind, vorausgesetzt, daß keine Entzündung der Gallenwege und keine Undurchlässigkeit des Ductus cysticus bei intakter Gallenblase vorliegt. Dieser Eingriff wird bei inoperablem Carcinom des Pankreaskopfes oder des Choledochus ausgeführt zwecks Beseitigung des Ikterus.

Von den 5 Kranken mit Cholecystoduodenostomie starben 3 (2 mit einem Carcinom) im Anschluß an die Operation. Die postoperativen Komplikationen, denen diese 3 Kranken erlagen waren:

1. Kreislaufschwäche,
2. schwere Cachexie,
3. Pneumonie.

Die 2 Kranken, die aus der Klinik entlassen werden konnten, sind inzwischen ebenfalls gestorben. Der eine Kranke mit der Diagnose Neoplasma des Choledochus starb 1 Monat nach der Operation. Er zeigte zum Schluß schwerste Cachexie. Der andere überlebte die Operation noch um fast 9 Jahre. Bei dem Kranken waren vor Jahren Steine aus der Gallenblase entfernt worden. Immer wieder auftretende Anfälle von Cholangitis gaben die Ursache zu einem neuen Eingriff. Hierbei wurde, ohne daß Steine vorhanden waren, eine narbige Stenose des Choledochus festgestellt. Deswegen Vornahme der Cholecystoduodenostomie. Zunächst Beschwerdefreiheit. Doch traten Koliken mit Fieber und Appetitlosigkeit von Zeit zu Zeit auf. Zum Schluß wurde Leberschwellung beobachtet. Da es sich hier nicht um ein Carcinom, sondern primär um Steine handelte, ist das Wiederauftreten der Beschwerden wahrscheinlich erklärt durch ein Rezidiv oder eine Cholangitis.

Die Beschwerden vor der Operation begannen durchschnittlich vor 7 Monaten. Sie unterscheiden sich nicht wesentlich von denen bei der Cholecystogastrostomie besprochenen Carcinomkranken.

An unserer Klinik wurde siebenmal statt dem Duodenum das Jejunum zur Anastomose mit der Gallenblase benutzt. Diese an sich nicht häufig angewandte Anastomose hatte bei uns folgende Anzeigen:

1. Pankreaskopfcarcinom und Choledochusverschluß,
2. Pankreastumor,
3. inoperabler Pankreastumor,
4. Pankreascarcinom,
5. Tumor der Papilla vateri,
6. Carcinom des Gallenblasenhalses und Ductus cysticus (Verschluß des Choledochus, gallehaltige Gallenblase),
7. Chelelithiasis, Choledochusverschluß durch verhärteten Pankreaskopf.

Auch hier geben die Indikationen bereits einen trüben Ausblick. 4 Kranke starben im Anschluß an die Operation an den Folgen einer Cholämie. Von den 3 Kranken, die aus der Klinik entlassen wurden, kann auf Grund der Fragebogen Näheres berichtet werden. Alle 3 hatten inoperable Tumoren, wie es sich im weiteren Krankheitsverlauf zeigte. Der eine Kranke fühlte sich nach der Operation zunächst ganz wohl, bis 8 Wochen danach erneut Ikterus auftrat, dem sich bald Gewichtsverlust zugesellte. Unter zunehmendem Verfall starb der Kranke bald darauf. Ein anderer klagte neben den eben beschriebenen Beschwerden über starke Obstipation. Er überlebte die Operation um 4 Monate. Auch beim 3. Kranken war das Befinden etwa 1 Monat lang gut. Dann setzten Schmerzen ein, die bis zum Tode anhielten. Auch hier waren die subjektiven Beschwerden, die mit Ausnahme des Steinkranken, durchschnittlich ¾ Jahre vor der Operation einsetzten, dieselben wie bei den anderen Eingriffen.

Die Choledochoduodenostomie wurde 7 mal in der Heidelberger Chirurgischen Klinik angewandt. Die Anzeigen zum Eingriff waren:

1. Pankreastumor mit Befallensein der retroperitonealen Lymphdrüsen mit Kompression des Choledochus. Steine.

2. Pankreaskopftumor (Carcinom?).
3. Carcinom des Pankreas, den Choledochus kompримierend.
4. Papillencarcinom.
5. Gallensteine und Tumor am Ductus cysticus, der in die Gallenblase hineinreicht.
6. Choledochuscarcinom mit Steinen im Choledochus.
7. Narbige Choledochusstenose nach vorangegangener Ektomie der Gallenblase.

Die Choledochoduodenostomie wird gern angewandt, wenn die Entfernung der erkrankten Gallenblase nicht in Frage kommt und sie selbst nicht mehr zur Anastomose benutzt werden kann. Diese Gründe waren bei drei unserer Kranken Anlaß zum Eingriff. Im Krankengut von Bernhard wurde der Eingriff nur bei Hindernissen im Ductus choledochus gemacht, während Sasse mit seinen Anhängern: Jurasz, Schlingmann und Flörcken auch bei Cholelithiasis unter besonderen Verhältnissen diese Methode ausführten. Der Eingriff ist unbedingt angezeigt bei jeglicher Stenose des Choledochus. Bei einem Kranken bestand außer einem Choledochuscarcinom Verschluß durch einen Stein im Choledochus. Wir mußten deshalb den Stein belassen und oberhalb die Choledochoduodenostomie ausführen. Die Mehrzahl unserer Patienten litt an einer Verengerung des Choledochus durch Carcinom. Nur einmal wurde wegen narbiger Choledochusstenose der Eingriff ausgeführt. Der von Hosemann zuerst beobachteten aufsteigenden Infektion durch Eintritt von Darminhalt in die Gallenwege wird heute keine allzugroße Bedeutung mehr beigemessen. Nach röntgenologischen Untersuchungen von Bernhard bei 15 Kranken wurde bei 7 der Uebertritt von Bariumbrei in die Gallenwege nicht beobachtet. Diese waren beschwerdefrei. Von 8 Kranken, bei denen das Eindringen des Kontrastmittels nachgewiesen wurde, hatten nur 4 cholangitische Beschwerden.

Von unseren 7 Kranken starb einer bald nach der Operation an einer Bronchopneumonie. Da es sich um einen 70-jährigen kachektischen Mann handelte, mußte mit der Möglichkeit eines schlechten Ausgangs gerechnet werden. Von den 6 aus der Klinik Entlassenen, antworteten die Hälfte auf die ausgesandten Fragebogen. Unter den 3 unbeantworteten befindet sich eine Kranke, die mit der Diagnose:

Carcinom des Pankreas mit Choledochusverschluß operiert wurde. 4 Wochen nach ihrer Entlassung aus der Klinik kam sie erneut mit der Klage über heftige Schmerzen in der rechten Oberbauchgegend, Appetitlosigkeit und Obstipation. Die Röntgendurchleuchtung ergab Rückfluß des Kontrastbreis aus der oberen Duodenalschlinge in die Gallenblase und die intrahepatischen Gallengänge. Trotz Röntgenbestrahlung erlag die Kranke bald ihrem Tumor. Auch die beiden anderen Kranken starben bald an ihrem Carcinom. Von den 3 heute noch lebenden konnten nur 2 nachuntersucht werden. Ueber den 3. Fall gibt der Fragebogen Aufschluß.

Der 54jährige Mann wurde bei uns im Mai 1930 wegen eines Empyems der Gallenblase mit reichlich Steinen erstmalig operiert. Hiernach wurde er mit einer Gallenfistel entlassen. Schon nach 8 Tagen traten heftige Schmerzen auf, bei Ikterus und bierbraunem Urin. Die deswegen im September 1930 vorgenommene Choledochoduodenostomie, die wegen narbiger Choledochusstenose nach Cholecystektomie ausgeführt wurde, verlief glatt. Der Mann konnte mit geschlossener Fistel 14 Tage nach dem Eingriff geheilt entlassen werden. Das heutige Befinden des Kranken ist glänzend. Er hat nach der Operation an Gewicht zugenommen. Der Appetit ist gut. Er hat weder Magenbeschwerden, noch sind die Koliken mit Fieber und Gelbsucht je wieder aufgetreten. Die beiden anderen überlebenden Fälle wurden nachuntersucht.

1. Fall: Eine 60jährige Frau, die sich schon seit Herbst 1932 nicht mehr wohl fühlte, Durchfälle hatte und keine fetten Speisen mehr vertrug, bekam im Januar 1933 gleichzeitig mit dem Auftreten von weißem ungeformtem Stuhl starke Gelbsucht. 6 Wochen vor ihrer Einlieferung in die Klinik bestanden starke Schmerzen im rechten Oberbauch mit Schwellung der Lebergegend und Erbrechen. Hiernach wieder Ikterus und Fieber. Die Kranke hatte seit Herbst 1932 bis zu der im März 1933 ausgeführten Operation 15 kg an Gewicht abgenommen. Bei der Operation fand sich ein Tumor im Fundus der Gallenblase. Außerdem war der Choledochus stark erweitert durch Kompression von retroperitoneal gelegenen Drüsen. Deshalb wurden neben der Cholecystektomie eine Anastomose zwischen Choledochus und Duodenom angelegt. Der histologische Befund in der entfernten Gallenblase bestätigt das Vorliegen eines Carcinoms. Nach dem Eingriff fühlte sich die Kranke wohl. 6 Wochen nach ihrer

Entlassung aus der Klinik brach die Narbe auf, heilte aber nach 10 Monaten endgültig zu. Die anfänglichen Koliken, verbunden mit Ikterus, besserten sich nach ¼ Jahr, als die Patientin fette Speisen vermied. Daraufhin nahm sie an Gewicht zu und hatte über keinerlei Beschwerden mehr zu klagen. Das Aussehen der jetzt 63-jährigen Frau ist ausgezeichnet. Außer einem Narbenbruch ergab die Untersuchung nichts bemerkenswertes. Auch der röntgenologische Befund gab keinen Anhalt für einen Tumor im Bereich des Magens und Duodenums. Ein überfließen des Kontrastbreis in die Gallenwege wurde auch nach längerem Einnehmen der rechten Seitenlage nicht beobachtet. Es dürfte sich um ein wenigstens vorübergehend geheiltes Gallenblasencarcinom handeln, die bei der Operation als Carcinommetastasen angesehenen Drüsen sind offenbar — überraschenderweise — entzündlicher Natur gewesen.

2. Fall: 42-jährige Frau, die seit Mitte September 1934 über drückende Schmerzen über der rechten Oberbauchseite klagte. Sie erbrach Galle. Es wurde, nachdem die Schmerzanfälle sich häuften, im Januar 1935 eine Choledochoduodenostomie vorgenommen. Die Anzeige hierzu gab ein deutlich tastbarer Pankreastumor. Da ein Carcinom nicht ausgeschlossen war, wurde die Kranke nachbestrahlt. Sie fühlte sich von dieser Zeit an wohl und nahm bei gutem Appetit an Gewicht zu. Bei der Nachuntersuchung war die Frau in sehr gutem Ernährungs- und Kräftezustand und hatte über keinerlei Beschwerden mehr zu klagen. Die Magendurchleuchtung gab keinen Anhalt für einen vom Magen oder Duodenum ausgehenden Tumor. Auch ist das Duodenum nicht verdrängt und die Duodenalschleife nicht durch einen Pankreaskopftumor erweitert. Ein Uebertreten von Kontrastbrei in die Gallenwege fand nicht statt. Auch hier ist die Annahme eines Carcinoms auf Grund der weiteren Entwicklung sehr unwahrscheinlich geworden.

Fassen wir noch kurz die Beschwerden unserer 7 Kranken zusammen, so bestanden sie in der Hauptsache in: Koliken, Ikterus, Fieber, Magenbeschwerden und Durchfällen. Der durchschnittliche Beginn der Erkrankung lag 3 Jahre vor dem Eingriff.

Außer diesen 3 typischen Operationen wurden an unserer Klinik in den Jahren 1919—1935 noch eine Reihe weiterer Anastomosen ausgeführt.

1. Die Choledochogastrostomie. Es kamen an unserer Klinik 2 solcher Anastomosen zur Anwendung. Die Indikationen waren:

1. Pankreaskopftumor (Carcinom?).
2. Narbenstenose des Choledochus bzw. der Papille nach vorangegangener Cholecystektomie.

Der 1. Kranke starb im Anschluß an die Operation an den Folgen einer lokalen Peritonitis und Broncho-Pneumonie. Bei der Obduktion fand sich überraschenderweise statt des vermuteten Carcinoms eine Pankreascyste.

Ueber den 2. Kranken, der geheilt entlassen wurde, konnte näheres nicht ermittelt werden. Die subjektiven Beschwerden des 1. Kranken begannen ½ Jahr vor dem Eingriff mit Schmerzen und Erbrechen. Der andere Kranke hatte 5 Jahre vor diesem Eingriff wegen eines Choledochussteines mit gleichzeitiger Cholecystitis die Cholecystektomie durchgemacht. Seither litt er an öfter sich wiederholenden, anfallsweise auftretenden Schmerzen, die sich zuletzt verschlimmerten, und denen sich neben Fieber und Erbrechen noch Ikterus und Gewichtsabnahme hinzugesellten. Beim Eingriff fand sich eine narbige Stenose der Papillengegend. Deshalb wurde eine Choledochogastrostomie angelegt. Bei der Entlassung war der Kranke vollkommen beschwerdefrei. Leider konnten wir über den späteren Verlauf nichts mehr in Erfahrung bringen.

2. Die Cysticoduodenostomie wurde nur einmal, und zwar bei einer 57-jährigen Frau, wegen eines Carcinoms der Papille und einer Cholelithiasis ausgeführt. Die Erkrankung begann 2 Monate vor dem Eingriff mit Appetitlosigkeit, Gewichtsverlust, Ikterus und Schmerzen, die in den Rücken ausstrahlten. Beim Eingriff fand sich ein Papillencarcinom. Die Gallenblase war so hochgradig entzündlich verändert, daß sie zu einer Anastomose nicht mehr verwendet werden konnte. Außerdem fanden sich Steine in der Gallenblase. Es wurde deshalb die Cholecystektomie vorgenommen und der stark erweiterte Cysticus mit dem Duodenum anastomosiert. Nach der Operation hatte sich die Kranke nicht

mehr recht erholt. Die Wunde brach auf und schloß sich nicht wieder. Trotz der Bestrahlung verlor sie immer mehr an Gewicht. Der Appetit blieb schlecht und der Ikterus konstant. Unter den Zeichen schwerster Cachexie starb die Kranke 3 Monate nach der Entlassung aus der Klinik.

3. Die Hepaticogastrostomie wurde an der Chirurgischen Klinik in Heidelberg ebenfalls nur einmal ausgeführt. Die Indikation bestand in einem narbigen Choledochusverschluß nach Cholecystektomie wegen Cholecystitis und -lithiasis. Es hatte sich eine Stenose unmittelbar an der Einmündungsstelle des Cystikus ausgebildet, sodaß der Choledochus zur Anastomose nicht mehr verwandt werden konnte. Da sich der Magen bequem an den erweiterten Hepathicus bringen ließ, wurde eine Hepathicogastrostomie gemacht. Die Kranke starb an den Folgen einer postoperativen Verblutung. Die Obduktion ergab einen vollkommen strikturierten Choledochus, der fast ganz in Schwielengewebe untergegangen war.

4. Die Hepaticoduodenostomie wurde bei uns siebenmal angewandt. Die Anzeigen zum Eingriff waren:

1. Carcinom der Gallenwege und Cholelithiasis,
2. Hepaticusstenose nach Cholecystektomie,
3. Gallenfistel nach Cholecystektomie,
4. Hepaticusstenose nach Cholecystektomie,
5. Cholelithiasis (bei der Operation Durchtrennung des Hepaticus),
6. narbige Choledochusstenose nach Cholecystektomie,
7. Gallenfistel nach Verletzung des Choledochus bei Cholecystektomie.

Bei 5 Kranken handelte es sich um eine 2. Operation. 4 von 7 starben bald nach der Operation und zwar infolge:

Pneumonie 1 Kranker,
Postoperative Nachblutung 1 Kranker,
Peritonitis 2 Kranke.

Von den 3 aus der Klinik entlassenen überlebte einer die Operation bis heute. Da von den 2 übrigen außer der Bekanntgabe ihres inzwischen eingetretenen Todes (der eine

überlebte die Operation noch 2 Jahre) keine Angaben vorhanden sind, soll über den letzten überlebenden Fall, der zur Nachuntersuchung kam, berichtet werden:

Eine 50-jährige Frau, die schon seit 20 Jahren an gelegentlich auftretenden Magenbeschwerden, und seit 10 Jahren an Koliken mit Schwindel und Ikterus leidet, kam in die Klinik (1919) und klagte über einen seit 7 Monaten bestehenden Ikterus mit Gewichtsabnahme. Mit der Diagnose Cholelithiasis wurde bei ihr eine Cholecystektomie vorgenommen. Hierbei wurde versehentlich der Hepaticus durchtrennt, der zentrale Stumpf deshalb in das Duodenum eingepflanzt, da er sich mit dem peripheren nicht mehr vereinigen ließ. Die Frau konnte geheilt entlassen werden. Außer einer gewissen Mattigkeit fühlte sich die Kranke wohl. Aus der Operationswunde sonderten sich ab und zu Fäden ab, doch ergibt die heutige Nachuntersuchung eine gut geheilte Narbe. Bei gutem Appetit ohne jegliche Beschwerden fühlt sich die Frau genau so kräftig und arbeitsfähig wie vor der Erkrankung. Bei einer Magendurchleuchtung 1936 war der Bulbus duodeni auffallend weit nach rechts in die Gallenblasengegend verzogen. Es besteht kein Uebertritt von Kontrastbrei in die Gallenwege. Auch ist kein Anhalt für einen Tumor im Bereich des Magens oder Duodenums vorhanden.

Die ersten Beschwerden der 2 Kranken, bei denen der Eingriff ein primärer war, bestanden einmal in anhaltendem dumpfem Schmerz, dem sich ½ Jahr später Ikterus und Appetitlosigkeit hinzugesellte und einmal in Koliken, Schwindel und Ikterus. Später ließen die Schmerzanfälle nach, doch blieb Ikterus bestehen. Die anderen 5 Kranken hatten schon vorher Galle-Operationen durchgemacht und leiteten von diesem Zeitpunkt ihre erneuten Beschwerden ab. Von den 3 Kranken, die primär eine Cholecystektomie durchgemacht hatten, klagten 2 über Beschwerden, die auf Gallefistel durch Verletzung des Ductus choledochus bzw. Ductus hepaticus beruhten. Bei dem 3. Kranken trat erneut starke Gelbsucht auf. Die 2 übrigen Patienten hatten sich mehreren Operationen unterzogen. Der eine, der zuerst eine Cholecystektomie durchmachte, wobei der Ductus hepaticus verletzt wurde, bekam auswärts eine Hepaticoduodenostomie ausgeführt. Da sich die Beschwerden daraufhin immer noch nicht besserten, wurde an unserer Klinik die 3. Operation ausgeführt. Die auswärts ausgeführte Anastomose war undurchgängig geworden. Deshalb wurde eine neue Hepaticoduodenostomie an-

gelegt. Leider erlag die Kranke dem komplizierten Eingriff. Die andere Kranke machte 4 Operationen durch: Cholecystektomie, dann Eingriff wegen Narbenstriktur an der Vereinigung von Ductus hepaticus und choledochus, eine 3. Operation mit Einlegen eines Drains in den Hepaticus mit Ableitung der Galle nach außen machte den starken Koliken immer noch kein Ende. So wurde eine 4. Anastomoseoperation an unserer Klinik, in Form einer Anastomose zwischen einer Gallengangfistel und Darm, ausgeführt. Die Kranke konnte gebessert entlassen werden. Sie war zunächst beschwerdefrei, erlag aber später einer Cholangitis.

Die Beschwerden unserer 7 Kranken begannen durchschnittlich 2¼ Jahre vor dem Eingriff. Die Symptome, wie sie in Tabelle 8 zusammengestellt sind, zeigen die für ein Carcinom charakteristischen Merkmale in der Minderzahl. Der Ikterus ist bei diesen Fällen, die vorwiegend die Krankheitssymptome einer Cholecystitis und -lithiasis zeigen, das vorherrschende Symptom.

Tabelle 9.

Ikterus	3 = 43 %
Hautjucken	1 = 14,3%
Appetitlosigkeit	0
Gewichtsverlust	1 = 14,3%

Diese Operation, der im allgemeinen schlechtere Ergebnisse zugeschrieben werden, als der sekundären Choledochoduodenostomie, hat auch bei uns unbefriedigende Ergebnisse. Diese sind darauf zurückzuführen, daß durch die vorausgegangenen Operationen bereits sehr komplizierte Verhältnisse geschaffen wurden. Entsprechend den Mitteilungen des Schrifttums wird die Hepaticoduodenostomie als sekundärer Eingriff am häufigsten ausgeführt.

Fassen wir die Indikationen zu allen Eingriffen zusammen, so zeigt sich, daß weitaus der größten Zahl sicher oder wahrscheinlich ein bösartiger Tumor zu Grunde lag. Die Differentialdiagnose zwischen Stein und Tumor ist nie ganz sicher zu stellen. So haben wir insgesamt fünfmal fälschlicherweise ein Carcinom bei vorliegenden entzündlichen Veränderungen angenommen.

Von den 2 Kranken mit Cholecystogastrostomie ergab die Sektion einmal eine chronische Pankreatitis und einmal

ein Cystadenom des Pankreas. Bei einem Kranken mit einer Choledochoduodenostomie muß die Diagnose Carcinom heute abgelehnt werden, da er heute noch lebt, sich sehr wohl fühlt, und keinerlei Beschwerden mehr hat. Es hat sich damals wahrscheinlich bei ihm um einen entzündlichen Tumor gehandelt. Die Choledochogastrostomie wurde einmal auf Grund einer Fehldiagnose ausgeführt, und zwar fand sich bei der Sektion lediglich eine Cyste des Pankreas. Bei der Hepaticoduodenostomie wurde einmal die Diagnose Carcinom gestellt, die heute widerrufen werden muß, da die Kranke ebenfalls noch lebt und sich wohl fühlt. Die Ursache des damaligen Ikterus muß ein entzündlicher Verschluß gewesen sein.

Folgende Tabellen 10 und 11 zeigen die den einzelnen Eingriffen zugrunde liegenden Anzeigen:

Tabelle 10.
Carcinom sicher oder wahrscheinlich.

Operation	Primäres Leber Ca.	Gallen-blas. Ca.	Cystik. u. Cholec.	Papille	Pankreas
Cholecystogastrostome	1 † 1	6 † 4 (2)	8 † 4 (4)	10 † 3 (7)	14 † 4 (10)
Cholecystoduodenostomie	0	0	2 † 2	0	2 † 1 (1)
Cholecystojejunostomie	0	2 † 1 (1)	0	1 (1)	4 † 3 (1)
Choledochoduodenostomie	0	1 [1] [1]	2 † 1 (1)	1 (1)	1 (1)
Cysticoduodenostomie	0	0	0	1 (1)	0
Hepaticoduodenostomie	0	0	1 † 1	0	0
Choledochogastrostomie	0	0	0	0	0
Hepaticogastrostomie	0	0	0	0	0

† = Gestorben unmittelbar nach der Operation.
( ) = Entlassen, aber im Laufe der Zeit gestorben.
[ ] = Bis heute Ueberlebende.

[1] Bei der Kranken handelt es sich um ein Carcinom der Gallenblase. Diese wurde entfernt. Drüsen an der Papille, die zu einer weitgehenden Stenose geführt hatten, veranlaßten die Vornahme einer Choledochoduodenostomie. Da die Kranke heute noch lebt, handelt es sich offenbar um entzündlich veränderte Drüsen.

Tabelle 11.

Sicher gutartige Erkrankungen (Entzündung oder Steine).

Operation	Cyste	Pankreas Cystadenom	chron. Entzündung	Steinverschluß	Narbenstenose	Gallenfistel
Cholecystogastrostomie	0	1 † 1	2 † 1 [1]	0	0	0
Cholecystoduodenostomie	0	0	0	1 [1] [1]	0	0
Cholecystojejunostomie	0	0	0	0	0	0
Choledochoduodenostomie	0	0	1 [1]	0	1 [1]	0
Cysticoduodenostomie	0	0	0	0	0	0
Hepaticoduodenostomie	0	0	0	1 [1]	3 † 1 (2)	2 † 2
Choledochogastrostomie	1 † 1	0	0	0	1 ? [2]	0
Hepaticogastrostomie	0	0	0	0	1 † 1	0

† = Gestorben unmittelbar nach der Operation.
( ) = Entlassen, aber im Laufe der Zeit gestorben.
[ ] = Bis heute Ueberlebende.

Für die Anastomosen wegen bösartigen Erkrankungen folgt hieraus die höhere Sterblichkeit bei Verbindungen zwischen Gallenblase und Magendarmkanal gegenüber denen zwischen Gallengang und Magendarmkanal (46% gegenüber 28,5%). Dies überrascht bei der technisch viel einfacheren Operation bei Verwendung der Gallenblase. Als Erklärung konnten wir feststellen, daß den Eingriffen, die die Gallenblase zur Anastomose verwendeten, in 40% Pankreastumoren zu Grunde lagen, während dies bei Verwendung der Gallenwege nur in 14,3% der Fall war. Offenbar bedingt das Pankreascarcinom eine an sich schlechtere Prognose, als die von der Gallenblase oder den Gallengängen ausgehenden Tumoren, weil bei jenen zu der Leberstörung, die beiden gemeinsam ist, noch eine solche des Pankreas hinzukommt. In Bezug auf die Lebensdauer nach der Operation macht es

[1] Patient starb nach 9 Jahren an anderer Ursache.
[2] Ueber das Schicksal des Kranken konnten wir nichts in Erfahrung bringen.

keinen wesentlichen Unterschied, ob die Gallenblase oder die Gallenwege zur Anastomose verwendet werden.

Bei den gutartigen Erkrankungen bleibt es sich ziemlich gleichgültig, ob die Anastomose mit der Gallenblase oder mit den Gallengängen angelegt wird. Die Mortalität beträgt bei uns 50% bzw. 45,5%. Praktisch hat man jedoch in der Regel gar nicht die Wahl zwischen Gallenblase und Gallengang, da jene bei den zumeist mehrfachen Voroperationen bereits entfernt ist.

Es erhebt sich noch die Frage, ob die Komplikationen nach der Anastomose hauptsächlich also der Rückfluß und die Cholangitis eher bei Verwendung der Gallenblase oder bei Verwendung der Gallengänge auftreten. Nach unseren Erfahrungen besteht hier kein wesentlicher Unterschied. Nach Verwendung der Gallenblase sahen wir diese Komplikationen in 33%, nach Verwendung der Gallengänge in 25%.

Zusammenfassung.

Zusammenfassend ist zu sagen: von 32 Entlassenen, bei denen beim Eingriff ein Carcinom festgestellt wurde, lebt eine Kranke noch heute. Von 19 kam keine Nachricht. Es ist jedoch anzunehmen, daß sie alle früher oder später ihrem Leiden erlegen sind. 12 Kranke lebten noch einige Zeit nach der Operation, und zwar nur 2 Kranke 1 Jahr lang, die anderen starben schon nach wenigen Monaten.

Bedeutend besser sind die Ergebnisse bei den gutartigen Erkrankungen. Von 15 Kranken konnten 8 entlassen werden. Von diesen leben 4 heute noch. Von den übrigen 4 starb eine Kranke nach 9 Jahren an einer anderen Erkrankung. Bei ihr war wegen Steinverschluß eine Cholecystoduodenostomie gemacht worden. Es konnte also bei 5 von 8, die den Eingriff überstanden, eine dauernde Heilung erzielt werden. Von 2 Kranken mit Hepaticoduodenostomie starb einer nach 2 Jahren. Beim andern konnte nicht in Erfahrung gebracht werden, nach welcher Zeit. Ebensowenig konnten wir Nachricht von einem Kranken erhalten, der nach Choledo hogastrostomie die Klinik geheilt verlassen hatte.

Zusammenfassend muß gesagt werden, daß bei den Kranken, die den Eingriff überstanden hatten, die Spätergebnisse als durchaus erfreulich zu bezeichnen sind, insofern

als von 7 5 dauernd geheilt blieben. Infolge der komplizierten Verhältnisse, wie sie bei diesen Kranken infolge der fast stets mehrfachen Voroperationen bestehen, ist natürlich die Sterblichkeit am Eingriff verhältnismäßig hoch. Trotzdem lohnt sich dieser, da die Kranken ohne ihn fast mit Sicherheit an der Cholangitis zu Grunde gehen.

Bei den Carcinomen sind die Endergebnisse selbstverständlich sehr viel schlechter. Die aber wenigstens vorübergehend zu erreichende Besserung, insbesondere die Beseitigung des Ikterus mit seinen Folgen, rechtfertigen trotzdem ihre Vornahme. Hierzu kommt, daß doch gelegentlich ein nach dem klinischen Bild als sicher angenommenes Carcinom der Papille oder des Pankreaskopfes sich als entzündlich bedingt entpuppte.

Literatur-Verzeichnis.

Pallin: Ca des Ductus Hepatico-Choledochus und seine chirurg. Behandlung. — Bruns Beiträge, Bd. 121, Heft 1, S. 84.

Bernhard: Aus den Erfahrungen der Gießener Klinik über die Chirurgie der Gallenwege. — Archiv für klin. Chirurgie, Bd. 183, S. 475.

— Das Uebertreten von Magen- oder Duodenalinhalt in die Gallenwege nach operativ angelegten Anastomosen, besonders nach der Choledochoduodenostomie im Röntgenbild und seine klinische Bedeutung. — Der Chirurg. Jahrgang 1934, S. 444.

Eichmeier: Beiträge zur Chirurgie des Choledochus und Hepaticus einschließlich der Anastomosen zwischen Gallesystem und Intestines. — Archiv für klin. Chirurgie, Bd. 93, S. 857 und Bd. 94, S. 1.

Flörcken: Ueber rückfällige Schmerzen und Beschwerden nach Operationen an den Gallenwegen mit besonderer Berücksichtigung der Anastomose zwischen Gallengang und Zwölffingerdarm. — Deutsche Zeitschrift für Chirurgie, Bd. 194, Seite 181.

Lebenslauf.

Als Tochter des Kaufmanns Heinrich Glaser, und seiner Ehefrau Anna, geb. Detemple, wurde ich am 4. Mai 1911 in Ludwigshafen am Rhein geboren. Nachdem ich die ersten drei Schuljahre in einer Privatschule verbracht hatte, besuchte ich die Elisabethschule (Oberrealschule) in Mannheim, wo ich im März 1931 die Reifeprüfung ablegte. Da ich mich entschlossen hatte, Medizin zu studieren, begann ich mein Studium in Heidelberg. Die übrigen vorklinischen Semester verbrachte ich in Freiburg und Bonn. Im Oktober 1933 legte ich in Heidelberg das Physikum ab. Meine klinischen Semester setzte ich in Heidelberg, Greifswald und Düsseldorf fort. Am 23. Dezember 1936 legte ich in Heidelberg das ärztliche Staatsexamen ab und trat meine erste Medizinalpraktikantenstelle an der Universitäts-Augenklinik in Heidelberg an.